Praxisbericht II im

Bachelor / Masterstudiengang

Osteopathie

Name:

Hartmut Büthe

Matrikelnummer:

7000409

Anschrift:

Westersteder Str. 63

26316 Varel

Inhaltsverzeichnis:

1. Krankheitsbild …….. 3

1.1 Ausgewähltes Krankheitsbild …….. 3

1.2 Medizinischer Hintergrund ……..… 3

1.3 Schulmedizinische Behandlungsmöglichkeiten …….. 5

1.4 Alternative Behandlungsmöglichkeiten ……. 6

2. Fallbeispiel …….. 8

2.1 Diagnose ……. 8

2.2 Befundaufnahme der Erstuntersuchung …….. 8

2.3 Darstellung der Befunde der Erstuntersuchung …….…. 9

2.4 Darstellung der osteopathischen Befunde der Erstuntersuchung … 10

2.5 Darstellung der entscheidenden Befunde der Erstuntersuchung … 14

2.6 Interpretation der Befunde der Erstuntersuchung …….. 14

2.7 Behandlungsplan ……. 15

2.8 Prognose ……. 16

3. Messmethoden ……... 16

3.1 Mögliche Messmethoden für das ausgewählte Krankheitsbild ……. 18

3.2 Ausgewählte Messmethoden für das Krankheitsbild …….. 18

3.3 Durchführung der Behandlung …… 18

3.4 Durchführung der Messung ……. 19

4. Ergebnisse …….. 19

4.1 Ergebnisse der Befunde …….. 19

4.2 Ergebnisse der Messungen ……. 20

5. Diskussion …… 20

6. Zusammenfassung ……. 22

7. Literaturverzeichnis …… 23

8. Anhang …….. 23

1. Krankheitsbild

1.1 Ausgewähltes Krankheitsbild

Das in unserer Praxis am häufigsten behandelte Krankheitsbild ist der lumbale Rückenschmerz. In meinem Arbeitsalltag machen diese Beschwerden etwa 50% aller Behandlungen aus.

Hinter diesen Beschwerden stehen oft Osteochondrosen (degenerative Veränderungen der Bandscheibe), Spondylarthrosen (degenerative Veränderungen der Facettengelenke) sowie Funktionsstörungen der Facettengelenke (Bewegungseinschränkung eines oder mehrerer Gelenke).

Ich möchte hier den Bandscheibenprolaps einer Patientin vorstellen, die mir aufgrund einer Verordnung ihrer Hausärztin erstmals im März 2010 zur Physiotherapie überwiesen wurde; Diagnose: Bandscheibenvorfall.

1.2 Medizinischer Hintergrund

Der Bandscheibenvorfall (lat.: Prolapsus nuclei pulposi, Discusprolaps, Bandscheibenprolaps/BSP) ist eine Erkrankung der Wirbelsäule, bei der Teile der Bandscheibe in den Wirbelkanal (Spinalkanal), der Raum, in dem das Rückenmark bzw. die Cauda Equina liegt (beim Erwachsenen von C0 bis L1 Rückenmark und von L1 bis Sacrum, die Cauda equina), vordringt. Vgl.: Prometheus Kopf, Hals und Neuroanatomie von Thieme, 2. Auflage, Darstellung Seite 363.

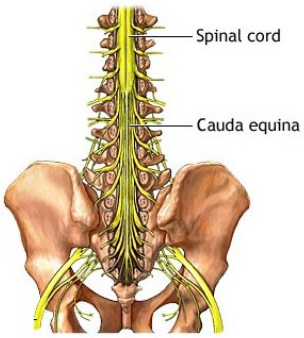

Im Gegensatz zur Bandscheibenprotrusion (Vorwölbung) wird beim Prolaps der Faserknorpelring der Bandscheibe (Anulus fibrosus) ganz oder teilweise durchrissen, während das hintere Längsband intakt bleiben kann (sog. subligamentärer Bandscheibenvorfall).

Die Ursache hierfür ist oft eine Überlastung bei Vorschädigung der Bandscheiben. Ein Bandscheibenvorfall kann auch ohne äußeren Einfluss auftreten.

Symptome des BS-Vorfalls sind starke Schmerzen im Rücken, häufig auch ausstrahlend über das Gesäß bis ins Bein und in den Fuß, oft einhergehend mit Taubheitsgefühl im Versorgungsgebiet des betroffenen Segments (Wirbelsegment: zwei Wirbel mit dazwischenliegender Bandscheibe und

austretendem Spinalnerv). Häufig wird hier die Nervenwurzel komprimiert. Gelegentlich treten auch Lähmungserscheinungen auf, die je nach Schweregrad operiert werden müssen.
Ursachen: Bandscheiben sind bradytrophes Gewebe (bradytroph=langsamer Stoffwechsel), d.h., sie werden nicht direkt mit Blut versorgt, sondern über diffusions- und osmotische Vorgänge aus den knorpeligen Endplatten und dem Anulus fibrosus. Der Bandscheibenkern (Nukleus pulposus) besteht mehr aus Bindegewebe Typ 2 und braucht Druckbelastung. Er besteht aus ca. 80% Wasser. Der Anulus fibrosus besteht überwiegend aus bindegewebigen Lamellen Typ 1 und braucht Zugbelastung. Er ist wesentlich für die Regeneration des Nukleus pulposus zuständig. Durch langanhaltenden Druck und wenig Bewegung verliert die Bandscheibe an Wasser und somit an Höhe. Die diffusions- und osmotischen Vorgänge werden gemindert, so dass die Bandscheibe auf Dauer degeneriert. Ursache hierfür sind lt. Literatur genetische Schwächen, einseitige Belastung, längere statische Belastung. Hierzu zählen z.B. langes Sitzen wie bei der Büroarbeit, Bewegungsmangel, Fehlhaltung, Schwangerschaft usw.
Laut Aussage der Neurochirurgie Bad Homburg liegt das durchschnittliche Erkrankungsalter bei 40 Jahren. Die Bandscheibenvorfälle sind mehr in der LWS zu finden als in der HWS, selten in der BWS. Das Verhältnis liegt 100 zu 10 zu 1.

Volkswirtschaftlich gesehen ist die Bandscheibenerkrankung von erheblicher Bedeutung. Vgl.: Medis TV in Kooperation mit der **MO FILM**produktions GmbH: *„Angaben des statistischen Bundesamtes zufolge stehen Schädigungen der Bandscheibe mit fast 30 Prozent sogar an zweiter Stelle der Berufserkrankungen und sind Ursache für nahezu 20 Prozent aller Anträge auf Frührente. Allein rund 60.000 Deutsche werden jährlich an der Bandscheibe operiert. Dabei gibt es nicht nur die teils unerträglichen Schmerzen zu beklagen, auch der volkswirtschaftliche Schaden ist beachtlich: er liegt bei über zehn Milliarden Euro jährlich – den Preis von Arbeitsausfall, Leistungsminderung und Folgeerkrankungen nicht eingerechnet.“*
Laut statistischem Bundesamt „leidet etwa jeder Zehnte vorübergehend an Rückenschmerzen, die mit Beeinträchtigungen des alltäglichen Lebens einhergehen. 90 %

dieser Beschwerden gehen innerhalb von vier Wochen auch ohne gezielte Behandlung zurück. Etwa 10 % der Betroffenen entwickeln chronische Rückenschmerzen.“

Statistisches Bundesamt - Auszug aus dem statistischen Jahrbuch 2010
Herausgeber: Statistisches Bundesamt, Wiesbaden

9. Gesundheitswesen
9.9 Direkte Krankheitskosten nach ausgewählten Diagnosen, Alter und Geschlecht

Pos. Nr. der ICD 1)	Diagnoseklasse	2004					2006				
		davon im Alter von ... bis unter ... Jahren					davon im Alter von ... bis unter ... Jahren				
		insgesamt	unter 15	15-65	65-85	85+	insgesamt	unter 15	15-65	65-85	85+
		Mill. Euro									
M00-M99	Krankheiten d.Muskel-Skelett-	**Männer**									
	systems und des Bindegewebes	9.151	196	5.885	2.824	245	9.607	176	5.840	3.300	291
M15-M19	Arthrose	2.177	1	922	1.122	132	2.286	1	905	1.232	148
M45-M54	Dorsopathien	3.431	10	2.528	840	53	3.586	10	2.506	1.009	61
M54	dar. Rückenschmerzen	1.418	7	1.080	312	20	1.403	7	1.019	353	24
M80-M82	Osteoporose	175	1	64	94	15	207	-	65	120	23
M00-M99	Krankheiten d.Muskel-Skelett-	**Frauen**									
	systems und des Bindegewebes	16.059	200	7.324	6.961	1.574	17.023	192	7.350	7.629	1.852
M15-M19	Arthrose	5.098	1	263	2.988	846	5.188	1	1.213	3.043	932
M45-M54	Dorsopathien	4.547	13	2.824	1.509	201	4.747	11	2.771	1.716	249
M54	dar. Rückenschmerzen										
M80-M82	Osteoporose	1.294	-	192	809	292	1.489	-	185	930	374

1.3 Schulmedizinische Behandlungsmöglichkeiten

1.3.1 Konservative Behandlungsmethoden

In 90% aller Fälle führt die konservative Behandlungsmethode zum Erfolg. D.h. Schonung der betroffenen Region, schmerzstillende und entzündungshemmende Medikamente, intensive Physiotherapie in Form von manueller Therapie, Weichteil- und Gelenkstechniken sowie das Verabreichen von Wärmeapplikationen und anschließende Krankengymnastik mit Eigenübungen.

1.3.2 <u>Minimal-invasive Schmerztherapien</u>

Injektionsverfahren – eine gezielte und effektive Behandlung mittels Spritzung von Medikamenten durch dünne Kanülen oder Katheter.

Hitzesondentherapie (IDET) – Einführung einer dünnen Wärmesonde in den Faserring der erkrankten Bandscheibe

Laserbehandlung – Schrumpfung vorgefallener Bandscheibenanteile mittels Laserbestrahlung.

Perkutane Nukleotomie – Entfernung von Teilen vorgefallenen Bandscheibenkernes über dünne, durch die Haut zur erkrankten Bandscheibe eingeführte Röhrchen.

Operative Verfahren:

Einsetzen einer Bandscheibenprothese – Entfernung der betroffenen Bandscheibe und Ersetzung durch zwei Metallplatten, zwischen denen sich ein beweglicher Kunststoffkern befindet.

Versteifende Bandscheibenoperation – Entfernung der betroffenen Bandscheibe und Einsetzen eines Kunststoff – oder Titanimplantates, wobei die benachbarten Wirbel mit Titanschrauben fixiert werden.

Autologe Bandscheibenzelltransplantation (ADCT) – Entnahme gesunder Knorpelzellen zwecks Vermehrung im Labor und anschließender Einspritzung in die erkrankte Bandscheibe. Besonders geeignet für jüngere Patienten.

1.4 Alternative Behandlungsmöglichkeiten

1.4.1 Akupunktur - vgl.: E. Bierbach, Naturheilpraxis heute, 2.Auflage, S. 224

1.4.2 Akupressur - vgl.: E. Bierbach, Naturheilpraxis heute, 2.Auflage, S. 227

1.4.3 Alexandertechnik- vgl.: Alexander-Technik-Verband Deutschland e.V.

www.alexander-technik.org/

„Die Alexander-Technik basiert auf der Überzeugung Frederick Matthias Alexanders, dass der Mensch ein Organismus ist, in dem alle geistigen, seelischen und körperlichen Prozesse untrennbar miteinander verbunden sind.“ – „Mit Hilfe mentaler Anweisungen werden neue, noch unbekannte Bewegungsabläufe eröffnet. Hierbei beziehen sich die zentralen Anweisungen auf das Zusammenspiel von Kopf, Hals und Rumpf. Alexander nannte dieses zentrale Zusammenwirken die Primärsteuerung.“ – (...)

„Kurzerläuterung wichtiger Begriffe:

- ***Macht der Gewohnheit (force of habit):***

  Die Begrenzung unserer vielfältigen Möglichkeiten durch bestimmte Ablaufmuster auf körperlicher, mentaler und emotionaler Ebene.
- ***Innehalten (inhibition):***

  Das Unterlassen einer gewohnheitsbedingten Reaktion auf einen Reiz.
- ***Primärsteuerung (primary control):***

  Primärsteuerung ist das dynamische Verhältnis zwischen Kopf, Hals und Rumpf.
- ***Anweisungen (directions):***

  Anweisungen sind bewußt formulierte Gedanken, die unser psychophysisches Zusammenspiel beeinflussen.
- ***Zielfixiertheit (end-gaining):***

  Zielfixiertes Tun orientiert sich direkt am Ziel und achtet nicht auf die Art und Weise, wie wir dorthin kommen.
- ***Mittel wodurch (means whereby):***

  Die Mittel, durch die wir uns auf ein Ziel zubewegen. Mittel wodurch bedeutet die Umwandlung von Zielfixiertheit in ein achtsames Vorgehen, das die Aufmerksamkeit auf die Qualität der einzelnen Schritte lenkt.“

1.4.4 Anthroposophie - vgl.: E. Bierbach, Naturheilpraxis heute, 2.Auflage, S. 228

1.4.5 Atemtherapie - vgl.: E. Bierbach, Naturheilpraxis heute, 2.Auflage, S. 230

1.4.6 Bioresonanz - vgl.: E. Bierbach, Naturheilpraxis heute, 2.Auflage, S. 236

1.4.7 Chiropraktik - vgl.: E. Bierbach, Naturheilpraxis heute, 2.Auflage, S. 239

1.4.8 Homöopathie - vgl.: E. Bierbach, Naturheilpraxis heute, 2.Auflage, S. 420

1.4.9 Hydrotherapie - vgl.: E. Bierbach, Naturheilpraxis heute, 2.Auflage, S. 249

1.4.10 Kinesiologie - vgl.: E. Bierbach, Naturheilpraxis heute, 2.Auflage, S. 227

1.4.11 Manualtherapie - vgl.: E. Bierbach, Naturheilpraxis heute, 2.Auflage, S. 251

1.4.12 Neuraltherapie - vgl.: E. Bierbach, Naturheilpraxis heute, 2.Auflage, S. 255

1.4.13 Ohrakupunktur - vgl.: E. Bierbach, Naturheilpraxis heute, 2.Auflage, S. 256

1.4.14 Osteopathie - vgl.: E. Bierbach, Naturheilpraxis heute, 2.Auflage, S. 258

1.4.15 Reflexzonen - vgl.: E. Bierbach, Naturheilpraxis heute, 2.Auflage, S. 262

1.4.16 Segmenttherapie- vgl.: E. Bierbach, Naturheilpraxis heute, 2.Auflage, S. 267

2. Fallbeispiel

Patientin geboren 1959, erstmalig bei mir in der Praxis Anfang März 2010 mit der hausärztlichen Diagnose Bandscheibenvorfall, Verordnung 6x manuelle Therapie.

2.1 Diagnose

Die hausärztliche Diagnose lautet: Bandscheibenvorfall

2.2 Befundaufnahme der Erstuntersuchung

Die Patientin kam Anfang März zu mir in die Praxis mit einer hausärztlichen Verordnung, Diagnose Bandscheibenvorfall. Es wurde 6x manuelle Therapie verordnet. D.h. 6x 20-25 Minuten Behandlungsdauer. Wir bestellten die Patientin am 2. März 2010 für 30 Minuten ein.

Nach Begrüßung und Vorstellung fragte ich die Patientin, aus welchem Grund sie gekommen sei. Die Patientin nahm Platz und erzählte wie folgt ihre Beschwerden, die ich in Kurzform notierte:

Seit einer Woche hatte sie ein starkes Taubheitsgefühl beginnend im Beckenbereich, davon betroffen waren auch Blase und Anus. Diese Beschwerden hatte sie bereits 2008, woraufhin sie neurologisch ohne Befund untersucht wurde. Wie damals hatte sie auch jetzt kein Gefühl beim Wasserlassen und beim Stuhlgang. Der gesamte Beckenbereich war taub, beginnend unterhalb des Bauchnabels beidseitig über die Hüften bis in die Beine und Füße. Die Ausbreitung des Taubheitsgefühls dauerte ungefähr zwei bis drei Tage. Der Verlauf der Sensibilitätsstörung ging aus vom Becken in den rechten Oberschenkel, wanderte weiter zum rechten Knie, legte sich dort wie ein Kranz um das Knie herum und verlief weiter zum rechten Unterschenkel bis zum rechten Fuß. Besonders war die rechte Fußsohle betroffen. Von der rechten Fußsohle breitete sich das Taubheitsgefühl zum linken Fuß und zur linken Fußsohle aus, stieg hinauf in den linken Unterschenkel und weiter zum Knie, mit den gleichen Symptomen wie rechts zuletzt in den linken Oberschenkel.

Die Patientin beschrieb die Schmerzen wie folgt: An den Zehen und Zehenzwischenräumen sowie um beide Knie herum sei das Gefühl wie ein enges Gummiband, das alles abschnürt. Unter den Füßen hatte sie das Gefühl, als würde

sie auf Steinen oder auf Eiern laufen. Bei Belastung schmerzten die Füße stark, ohne Belastung spürte sie ein starkes Druck- und Engegefühl. Die Schmerz- bzw. Druckpunkte unter den Füßen verlagerten sich ständig von innen nach außen, von vorn nach hinten, mal mehr im Bereich der Zehen und Zehenzwischenräume, mal mehr unter dem Mittelfuß.

Nach ihrer Erzählung bat ich die Patientin, sich bis auf die Unterwäsche zu entkleiden und führte einen Sichtbefund im Stand durch. Im Anschluss forderte ich die Patientin auf, sich in Rückenlage auf die Behandlungsbank zu legen und führte einen Global Listening durch. Die Patientin wirkte unsicher und ängstlich, fast panisch und fragte mich nach den Ursachen sowie nach der voraussichtlichen Dauer des extremen Taubheitsgefühls – vor allem im Bereich der Genitalien – und nach bleibenden Defiziten. Ich antwortete daraufhin, dass die Beschwerden oft nach einigen Tagen weniger werden, es sei aber notwendig, genauere Untersuchungen durchzuführen wie ein MRT und Blutlaborwerte. Die Patientin antwortete mir, dass ein Blutbild schon erstellt wurde, das Ergebnis in Ordnung sei und sie bereits einen Termin zur neurologischen Abklärung sowie einen MRT-Termin habe. Ich bat sie, sobald die Berichte und Bilder bzw. eine CD-Rom der MRT-Untersuchung vorlägen, diese zur nächsten Behandlung mitzubringen. Ich forderte die Patientin auf, sich wieder anzuziehen und bestellte sie zum 5. März 2010 zu einem Doppeltermin ein. Da ich während des Global Listenings Narben im Bereich des Unterbauches gesehen hatte, bat ich die Patientin, mir einen Anamnesebogen zu erstellen. Dieser Bogen sollte chronologisch sortiert Kinderkrankheiten, Operationen, Unfälle aufführen.

2.3 Darstellung der Befunde der Erstuntersuchung

Zweite Behandlung am 5. März 2010 als Doppeltermin ca. 60 Minuten.

Nach der Begrüßung fragte ich die Patientin, ob sich an ihren Beschwerden etwas verändert hätte. Sie antwortete, das Taubheitsgefühl sei schwächer geworden. Ich ließ mir den Anamnesebogen aushändigen und fragte nach Schmerzen und Taubheitsgefühl.

- Schmerzen im Bereich der Zehen und Zehenzwischenräume
- Um beide Knie herum (wie ein enges Gummiband)
- Unter den Füßen das Gefühl von Steinen oder Eiern
- Sensibilität
- Kein Gefühl beim Stuhlgang und Wasserlassen
- Taubheitsgefühl im gesamten Beckenbereich bis hin zu beiden Füßen

Sichtbefund

Vorfußbelastung

Standbein links

Crista iliaca rechts tiefer

Scapula rechts höher

Schulter links in Protraktion

Taillendreieck rechts kleiner

Kopf HWS in Rechtsrotation

Narben im Bereich Bauch / Unterbauch rechts, links

Bewegung aktiv LWS / BWS

Flexion eingeschränkt

Lateralflexion rechts und links eingeschränkt

Rotation rechts und links eingeschränkt

Bewegung aktiv HWS

Rotation links eingeschränkt

Seitneigung rechts eingeschränkt

Vorlauftest für ISG

links positiv, im Sitz kein Unterschied

Vorlauf- Rücklaufphänomen

SIPS bewegt sich nicht nach sup- / inferior re.

Hip-Drop-Test

rechtes Bein gebeugt – o.B.

linkes Bein gebeugt – wenig Absenken

Finger-Bodenabstand: 35 cm

O**tt-Zeichen:** 32 cm **Schober-Zeichen:** 13 cm

Bewegungen passiv

		Flex	Latflex li.	Rotation li.	Rotation re.	Latflex re.	Extension
HWS	C5	↓	↓	↓	↓	↓	—
	C6		↓	↓	↓	↓	
	C7		↓	↓	↓	↓	
BWS	TH2	↓	↓	↓	↓	↓	
	TH3	↓	↓	↓			
	TH5	↓	—	↓	↓	—	
	TH6	—	—	—	↓	—	
	TH9	↓	↓	—	—	—	
	TH10	↓	↓	—	—	—	
	TH11	↓	↓	—	—	—	
	TH12	↓	↓	—	—	—	
LWS	L1	—	—	—	—	—	—
	L2	↓	↓	↓	↓	↓	
	L3	—	—	—	—	—	
	L4	↓	↓	↓	↓	↓	
	L5	↓	↓	↓	↓	↓	

Zeichenerklärung:

↓	eingeschränkt
↑	hypermobil
—	ohne Befund
	kein Befund

Untersuchungstechniken der Wirbelsäule nach Ott und Schober. Vgl. Dr. Dr. Hartmut Hildebrand, Lehrbuch für Heilpraktiker, Nebenfächer, 2.Auflage 2003, S. 225

UNTERSUCHUNGSTECHNIK

WIRBELSÄULE

Zeichen	Ausführung	Auswertung:
Ott-Zeichen Test für die Entfaltbarkeit der Brustwirbelsäule	Am stehenden Patient werden, ausgehend von Dornfortsatz C7, 30 cm nach caudal abgemessen und beide Punkte markiert. Bei maximaler Rumpfbeuge dehnt sich diese Strecke um 2-4 cm, bei maximaler Rückneigung verkürzt sie sich um 1-2 cm.	Bewegungseinschränkung: • Osteoporose • M. Bechterew • Degenerative Erkrankungen • Entzündliche Prozesse
Schober-Zeichen Test für die Entfaltbarkeit der Lendenwirbelsäule	Entsprechend des Ott-Zeichen wird diesmal der Dornfortsatz von S1 und ein Punkt 10 cm cranial markiert. Dieser Abstand vergrößert sich bei Rumpfbeuge um 5 cm und verkleinert sich bei Rückneigung um 1-2 cm.	Bewegungseinschränkung: • M. Bechterew / entzündliche Prozesse • Degenerative Erkrankungen • Schmerz: • Ischialgie / Lumbago / Bandscheibenschaden • Coxarthrose/arthritis
Fingerspitzen-Boden-Abstand Test für den Beuge- und Streckausschlag der Wirbelsäule	Der stehende Patient wird aufgefordert, mit gestreckten Kniegelenken eine Rumpfbeuge auszuführen. Gemessen wird der Abstand der Fingerspitzen zum Fußboden.	Bewegungseinschränkung: • Eingeschränkte Wirbelsäulenbeweglichkeit • Eingeschränkte Hüftbeugung/Muskelverkürzungen Schmerz: • Ischialgie (ziehender Schmerz mittig auf dem Gesäß mit Ausstrahlung im Nervenverlauf) • Hexenschuss (großflächiger Rückenschmerz mit reflektorischer Verkrampfung) • Bandscheibenschaden (ziehender Schmerz einseitig paravertebral in der LWS mit evtl. segmentaler Ausstrahlung in die untere Extremität) • Coxarthrose/arthritis (Schmerz in der Leiste)

2.3.1 Patellarsehnenreflex L2 – L4

Patientin sitzt auf der Behandlungsbank, auf Entspannunng des Muskulus quadrizeps achten, dann Schlag auf diePatellarsehne ⟶ dadurch Kontraktion des Muskulus quadrizeps

Ergebnis: o.B.

2.3.2 Achillessehnenreflex S1 – S2

Patientin liegt in Bauchlage, leicht gebeugtes Knie, den Fuß dorsalflektiert, dann Schlag auf die Achillessehne ⟶ dadurch Kontraktion des Muskulus gastrocnemius = Plantarflexion

Ergebnis: o.B.

2.3.3 Nervendehntest - Lasegue Test

Patientin liegt in Rückenlage, Anheben des gestreckten Beines bis Schmerz lumbal mit Ausstrahlung in das gestreckt gehobene Bein. Kein Schmerz provozierbar

Ergebnis: o.B.

2.3.4 Untersuchung der Muskulatur

Widerstandstest des Muskulus quadrizeps und Muskulus gastrocnemius

Ergebnis: o.B.

Fersengang: gehen auf der Ferse L4/L5 – o.B.

Zehenstand auf der betroffenen Seite L5/S1 – o.B.

2.4 Darstellung der osteopathischen Befunde der Erstuntersuchung

2.4.1 Viszeraler Befund

Narben im Bereich rechter und linker Unterbauch aufgrund einer Leistenbruch- OP, Appendix-OP und Eierstock-OP rechts und links

Druckschmerz: Swingter Oddi

Druckschmerz: Flexura-duodeno-jejunalis

Peritoneum Zug vom Nabel nach caudal lateral rechts und links

Global Listening posterior thoraco-lumbal links

2.4.2 Cranialer Befund

PMR 6x in der Minute

PMR am linken Bein schwächer als rechts

Diaphragmen: Beckenboden – Zug rechts
Zwerchfell – Zug rechts
Thoracalapatur – Zug rechts
Zungenbein Mundboden – Zug rechts

2.4.3 Craniale Strukturen

Os frontale – rechts interostäre Spannung in Innenrotation

Os sphenoidale rechts – zieht nach posterior caudal

Os parietale rechts – steht in Extension

Os temporale rechts – zieht nach dorsal cranial

Os temporale links – zieht nach ventral caudal

Os occipitale – zieht in Flexion

Os zygomaticum – steht rechts ventral

Os maxilla – steht rechts ventral

Os mandibula – steht rechts caudal dorsal

2.4.4 Zähne

Unten rechts Extraktion vom 6er, 7er, 8er

Unten links Extraktion vom 8er

Oben links Extraktion vom 8er

2.5 Darstellung der entscheidenden Befunde der Erstuntersuchung

1. Sensibilitätsstörung der Dermatome L4 - S1
2. Sensibilitätsstörung Blase, Anus S2 - S4
3. Bewegungseinschränkung der LWS Segmente
4. Vorlauf ISG links, Dysfunktion Os Ilium in Posteriorität
5. Hip Drop links Bein gebeugt, wenig Ansenkung
6. Schober Zeichen von 13 cm
7. Narben im Unterbauch
8. Diaphragma Urogenitale Zug nach rechts

2.6 Interpretation der Befunde der Erstuntersuchung

In Bezug auf die Sensibilitätsstörungen der Dermatome L4 – S1 gibt es schon einen typischen Zusammenhang zur Diagnose Bandscheibenvorfall L5/S1. Bei einer radikulären Schädigung liegt der Ort des Schadens entlang der vorderen motorischen bzw. der hinteren sensiblen Wurzel zwischen ihrem Austritt aus dem Rückenmark und der Fusion beider zum peripheren Nerv. Dementsprechend führt eine Läsion der Vorderwurzel zu motorischen Ausfällen, eine Läsion der Hinterwurzel zu Sensibilitätsstörungen im jeweiligen versorgten Dermatom. Die Bewegungseinschränkung der Facettgelenke in der LWS, speziell im Bereich L4/L5 und L5/S1 führen zu einseitiger Druckverteilung und Druckbelastung auf den jeweiligen Bandscheiben. Dies kann zum Ernährungsdefizit und zum Regenerationsverlust der Bandscheibe kommen und somit zur Degeneration und Lageveränderung der Bandscheibe führen. Durch die Verbindung der iliolumbalen Bänder vom Becken zum 4. und 5. Lendenwirbel sowie die Verbindung über das Ligamentum longitudinale anterius und posterius, durch die Muskeln des M. iliocostales lumborum, M. multifidius, M. psoas major, M. quadratus lumborum, M. latissimus dorsi, M. quadratus abdomines und der Fasciathoracolumbalis kommt es hier zur engen funktionellen Beziehung zwischen Lendenwirbel mit dem Sacrum und dem Becken, so dass die Lendenwirbelsäule das Sacrum und das Becken beeinflussen kann oder umgekehrt.

Das Schobersche Zeichen gibt Auskunft über die Flexionsbewegung in der Lendenwirbelsäule. Gemessen wird von der Sacrumbasis aufwärts 10 cm. D.h. die Messung erfolgt im Stand, Markierung an der Sacrumbasis und zweite Markierung 10 cm höher. Beugt sich die Person vor, wird nun der Abstand zwischen den beiden Markierungen ermittelt. Physiologisch ist eine Differenz von 5 cm.

Narben von Leistenbruch-, Appendix- und Eierstock-OP sowie Spannung im Diaphragma Urogenitale können durch ihre Lage bzw. Fixation im Bereich Beckenwand, Sacrum und Steißbein schon ein Einfluss auf die Stellung des Beckens oder des Sacrums nehmen. Wie oben beschrieben kann die Lendenwirbelsäule auch das Becken beeinflussen. Nach meinem bisherigen Kenntnisstand kann ich aus der Anamnese der Patientin und den Befunden einen klinischen Zusammenhang ableiten.

2.7 Behandlungsplan

Nach Zusammenfassung der Befunde ist es aus meiner Sicht notwendig, die Mobilität der Wirbelsäule, speziell der Lendenwirbelsäule zu verbessern. Dies geschieht über Mobilisations- und Weichteiltechniken wie z.B. MET, HVLA-Technik, Quer- und Längsdehnung der Rücken- und Gesäßmuskulatur. Das Ilium wird je nach Reaktion mit MET, HVLA-Technik, Weichteiltechniken und/oder Quer- und Längsdehnung sowie GOT behandelt. Das Ilium rechts mit MET- oder HVLA-Technik.

Desweiteren ist es für mich wichtig, die Diaphragmen zu lösen:

Beckenboden, Zwerchfell, Zevicothoracale, Zungenbein, Mundboden sowie das Atlantookcipitalgelenk, so dass die Dura frei von Spannung ist.

Weiter ist es sinnvoll, die Narben am Unterbauch zu behandeln. Dies geschieht mit einer indirekten Technik, da die Patientin in diesem Bereich sehr empfindlich ist. Den Swingter Oddi und die Flexura Duodenum-Jejunum werden wenn möglich mit einer Druckrotationstechnik behandelt. Durch diese Art der Therapie möchte ich schnellstmöglich erreichen, dass das subjektive Empfinden der Sensibilitätsstörungen in Beinen und Becken sowie das Schmerzempfinden in den Füßen abnimmt. Das Aufheben der Bewegungseinschränkung im Bereich der Lendenwirbelsäule ist für mich vorerst zweitrangig.

Aufgrund der akuten Beschwerden der Patientin und der Druckempfindlichkeit habe ich die Behandlungszeit auf 2x wöchentlich für 30 Minuten angesetzt.

2.8 Prognose

Das Bewegungsausmaß sollte sich nach 9 – 12 Behandlungen deutlich verbessert haben. In Bezug auf die Sensibilitätsstörungen kann ich zur Zeit keine Prognose abgeben, weil aus den neurologischen und hausärztlichen Befunden der Patientin hervorgeht, dass diese bereits seit 2008 in mehr oder weniger starker Form bestehen.

3. Messmethoden

Schober-Zeichen – „ *(...) Paul Schober 1865-1943, Anhaltspunkt zur Feststellung einer Bewegungseinschränkung im Bereich der LWS. Dabei wird vom letzten Dornfortsatz der LWS aus schädelwärts eine Strecke von 10cm markiert; wenn kein krankhafter Befund vorliegt, verlängert sich die Strecke beim Bücken auf 15cm.“* Vgl.: Georg Thieme Verlag, Duden – Medizinische Fachausdrücke, 1. Auflage, Seite 621 und Springer Verlag, H. Fritsch, 5. Auflage, Seite 97

Ott-Zeichen – *„ (...) „Vom Dornfortsatz C7werden 30cm nach kaudal abgemessen. Normal ist die Vergrößerung der Meßstrecke um 8c.“* Vgl.: Springer Verlag, H. Fritsch, 5. Auflage, Seite 97

Finger – Boden – Abstand – „ *(...) kann bei WS Erkrankungen durch vermehrte Beweglichkeit der Hüftgelenke 0cm betragen und ist daher als Messwert für die WS-Beweglichkeit nicht exakt genug.“* Vgl.: Springer Verlag, H. Fritsch, 5. Auflage, Seite 97

Neutral – Null – Methode

Vgl.: www.dguv.de/formtexte/aerzte/F_6222/F622233771.pdf, Abb. 4 und 5

MediMouse – *„Die MediMouse® ist ein kleines, handliches Medizingerät zur Vermessung der Form und der Beweglichkeit der Wirbelsäule. Die Messung wird nicht invasiv und ohne Einsatz von Röntgenstrahlen durchgeführt. Es handelt sich um ein mechanisch-elektronisches Messverfahren. (...)“ „Die Messung dauert lediglich ca. 2 Minuten. Sie wird in drei Körperhaltungen durchgeführt: aufrecht stehend, vorgebeugt (Flexion), mit ausgestrecktem Arm (nach Matthias).(...)“*

vgl.: www.dsjacademy.de/rueckencheck-mit-medimouse/

ErgoMouse – *„Die ErgoMouse ist ein Messgerät zur optischen Darstellung von Sitzhaltungs-profilen. In Verbindung mit einem PC und einem Drucker kommt das kleine, unauffällige Gerät direkt am Arbeitsplatz zum Einsatz. Im ersten Schritt wird der Rücken mit der Ergo-Mouse abgetastet, die Daten werden aufgezeichnet, in eine anschauliche Grafik umgesetzt und ausgedruckt. (…)“*

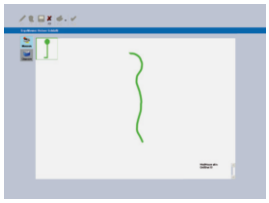

„Die erste Messung zeigt die Referenzmessung am stehenden Menschen. Aufgezeichnet wird die Ausgangshaltung mit der Wirbelsäule in ihrer natürlichen Form.

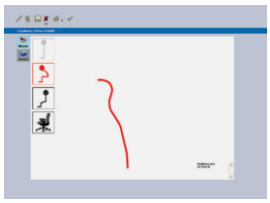

Die zweite Messung wird in sitzender Position durchgeführt. Abgebildet wird die passive Haltung, die sich in den meisten Fällen als Fehlhaltung erweist (z.B. mit Rundrücken und/oder Bildschirmhals).

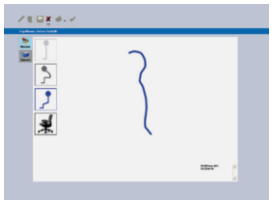

Die Vergleichsmessung wird in korrigierter Sitzhaltung mit wiederum aufrechter Wirbelsäule durchgeführt.

Diese Abbildung zeigt die aktive Haltung mit größerem Körperöffnungswinkel.“

vgl.: www.zfp-whv.de/files/ergomouse.pdf

3.1 Mögliche Messmethoden für das ausgewählte Krankheitsbild

Schober-Zeichen, Ott-Zeichen, Finger-Boden-Abstand, Medimouse, Ergomouse sowie Befindlichkeitsbogen (Sensibilitätsbogen / Schmerzbogen)

3.2 Ausgewählte Messmethoden für das Krankheitsbild

Die von mir ausgewählte Messung für das Krankheitsbild ist die Messung des **Schoberschen Zeichens**, weil diese das Bewegungsausmaß der gesamten LWS aufzeigt. Diese Methode gibt mir keinen Aufschluss über das einzelne Facettengelenk. Dieses muss nach wie vor manuell über den aktiven/passiven Bewegungstest mit den Fingern des Therapeuten palpiert werden.

Die zweite Methode, den **Finger-Boden-Abstand**, habe ich gewählt, damit die Patientin einen schnellen, sichtbaren Unterschied von Behandlung zu Behandlung sehen kann. Diese Methode gibt die Beweglichkeit der gesamten

Wirbelsäulenbeugung, Hüftbeugung sowie Dehnfähigkeit der Extremitäten an. Es ist lediglich eine sehr grobe Messung.

3.3 Durchführung der Behandlung

Es wurden 18 Behandlungen 2x wöchentlich durchgeführt. In der ersten Behandlung von 30 Minuten beschrieb mir die Patientin ihre Beschwerden und ich führte zusätzlich ein Global Listening in Rückenlage durch. Im Anschluss wurde das Diaphragma Urogenitale behandelt mit einer indirekten Technik. In dieser Behandlung bat ich die Patientin, einen Sensibilitätsbogen für die nächsten Behandlungen zu führen.

Die zweite Behandlung war eine Doppelbehandlung von ca. 60 Minuten. Dabei habe ich einen parietalen, viszeralen, cranialen Befund erstellt sowie die Messung vom Schoberschen Zeichen und den Finger-Boden-Abstand durchgeführt.

Wir führten in den Behandlungen 3, 6, 10 und 18 die Messungen nach Schober und Finger-Boden-Abstand durch.

Behandlungsschwerpunkte waren für mich die Beweglichkeit bzw. Bewegungsqualität von LWS, ISG, HWS und BWS sowie die abdominellen Restriktionen.

Ich habe die Patientin vorwiegend mit Weichteiltechniken, MET-Techniken und HVLA-Techniken im Bereich der Wirbelsäule behandelt. Die abdominalen und cranialen Behandlungen wurden vorwiegend mit indirekten Techniken ausgeführt.

Die Behandlung der LWS erfolgt überwiegend in Seitenlage. Hierbei palpierte ich die Dornfortsätze der LWS und unteren BWS in Flexion / Extension, Seitneigung und Rotation. Aus diesen Positionen wurde je nach Befund eine Mobilisations- oder HVLA-Technik durchgeführt. Die Dysfunktion des OS Iliums re. in posterior wurde mit einer HVLA-Technik aus der linken Seitenlage manipuliert.

Die BWS/HWS-Testung und Mobilisation erfolgte überwiegend in der Sitzposition. Die HVLA-Techniken hierbei wurden in Rückenlage durchgeführt.

Die Behandlung des Abdomens ließ die Patientin aufgrund ihrer Empfindlichkeit nur bedingt zu. Hierbei behandelte ich Beckenboden und Zwerchfell sowie die abdominellen Restriktionen mit indirekter Technik, d.h. zuerst Zug in Richtung Restriktion – halten - warten auf Entspannung, dann Zug in die entgegengesetzte

Richtung- halten - warten auf Entspannung und lösen. Die Swingter Oddi und die Flexura duodeno jejunalis wurden mit einer 2-Finger-Rotationstechnik behandelt. In den Terminen 1 – 3 wurde überwiegend befundet. Im 4. Termin wurde ausschließlich die LWS behandelt. In den Terminen 5 – 10 wurde LWS, BWS und HWS getestet und behandelt sowie eine indirekte Abdomentechnik durchgeführt. In den darauffolgenden 2 Terminen wurden die abdominalen Restriktionen therapiert. Das letzte Drittel der Behandlungsreihe bestand aus 1. Befragung der Patientin nach ihrem körperlichen und psychisch-emotionalen Befinden, 2. einem Global-Listening-Test aus Rückenlage, 3. einem passiven Bewegungstest der LWS und unteren BWS. Je nach Restriktionsbefund wurde der Schwerpunkt mehr auf das parietale System bzw. auf das viszerale abdominale System gelegt.

3.4 Durchführung der Messung

Die Messungen vom Schoberschen Zeichen und Finger-Boden-Abstand erfolgten am 3., 6., 10. und 18. Behandlungstag.

Die Messung von Schober erfolgt im aufrechten Stand. Ich palpierte und markierte die Sacrum-Basis mit einem Fettstift. Von dieser Markierung legte ich eine zweite Markierung 10cm cranial, ließ die Patientin bücken und maß den neuen Abstand der vorliegenden Markierungen.

Messung zum Finger-Boden-Abstand: Patientin steht im aufrechten Stand, Füße hüftbreit auseinander, Patientin neigt sich nach vorn mit getreckten Fingern. Gemessen wird der Abstand vom Boden bis zu der Fingerkuppe des 3. Fingers.

4. Ergebnisse

4.1 Ergebnisse der Befunde

Im Rahmen der 18 Behandlungen ergab sich in Bezug auf die LWS eine Verbesserung der Beweglichkeit der Flexion / Extension Lateralflexion rechts links sowie in Rotation beidseits. Im Bereich TH2/3, TH5/6, TH9-12 Verbesserung Flexion / Extension sowie Lateralflexion links rechts. In der HWS änderte sich der Befund C1/2, C5-7 dahingehend, dass die Lateralflexion und die Rotation zu nahm. Abdominal Swingter Oddi und Flexura duodeno jejunalis kein

Druckschmerz mehr auslösbar. Die Restriktionen im Unterbauch zeigen keine deutliche Veränderung.

4.2 Ergebnisse der Messungen

	3. Beh.-Tag	6. Beh.-Tag	10. Beh.-Tag	18. Beh.-Tag
Finger-Boden-Abstand	35 cm	29 cm	20 cm	0 cm
Schobersche Zeichen	13 cm	13,5 cm	14,5 cm	16 cm

5. Diskussion

In neun Wochen wurde die Patientin mit der hausärztlichen Diagnose Bandscheibenvorfall 2x wöchentlich insgesamt 16x für 30 Minuten und 1x für 60 Minuten physiotherapeutisch behandelt. In dieser Zeit veränderte sich der Finger-Boden-Abstand von 35cm auf 0, das Schobersche Zeichen von 13cm auf 16cm. Die Messmethode des Finger-Boden-Abstandes ist einfach und schnell. Sie ergibt aber keine spezifische Messung der Wirbelsäulenbeugung, sondern zeigt lediglich die Rumpf- und Hüftbeugung mit der Dehnfähigkeit der Extremitäten auf. Liegt z. B. eine Verkürzung der rückwärtigen Oberschenkelmuskulatur vor, wird das Ergebnis in Bezug auf die Wirbelsäule schon verfälscht.

Beim Schoberschen Zeichen wird die Flexionsbewegung der Lendenwirbelsäule gemessen. Es gibt allerdings keinen spezifischen Hinweis darauf, ob evtl ein Wirbelsegment blockiert ist. Desweiteren ist das Palpieren der Sacrumbasis je nach Konstitutionstyp der Patienten schwierig und kann zu Differenzen beim Markieren der Sacrumbasis führen.

Im Rahmen meiner Untersuchungen stellte ich eine Bewegungszunahme in den Wirbelsäulensegmenten fest, die ich mit den oben genannten Messmethoden unterstützen kann. Daraus ergibt sich, dass das Schobersche Zeichen eine Beziehung mit der Bewegungszunahme der LWS durch die Mobilisation bildet.

Die Beseitigung des Druckschmerzes Swingter Oddi und Flexura duodeno jejunalis ist der Rotationsdrucktechnik zuzuschreiben.

Was die Sensibilität von Blase, Anus, Becken, Beine und Füße betrifft, bin ich mir nicht sicher, welche Behandlungsmethode was verändert hat. Denn nach Diagnose Bandscheibenvorfall L5/S1 ist mehr die laterale Oberschenkelseite und der laterale Unterschenkel betroffen. Blase und Anus werden mehr aus den Segmenten S2 – S4 versorgt, so dass ich mir vorstellen kann, dass die Restriktionen im Unterbauch und die indirekten Techniken in einem Zusammenhang stehen und zur Wiederherstellung der Sensibilität geführt haben. Die Zunahme der Sensibilität im Bereich der Füße und Beine in den Segmenten L5/S1 führe ich auf die Bewegungszunahme der LWS und der damit verbundenen besseren Druckverteilung auf die Bandscheibe zurück.

Nach Beurteilung der Neurologin durch Vorlage des MRT-Ergebnisses der LWS können die Beschwerden des Bandscheibenvorfalles L5/S1 links nicht klar eingeordnet werden. Aus diesem Grunde wurde ein zusätzliches MRT des Kopfes vorgenommen. Dies ergab keinen Befund.

Die Laboruntersuchung, angeordnet durch die Hausärztin, ergab ebenfalls keinen Befund.

Zusammenfassend kann ich mir vorstellen, dass die Restriktion im Unterbauch mit den Funktionsstörungen der Wirbelsäule in einem Zusammenhang stehen könnte. Meine Empfehlung an die Patientin ist eine weiterführende ostepathische Behandlung.

6. Zusammenfassung

Die Patientin mit der hausärztlichen Diagnose Bandscheibenvorfall und ihren Sensibilitätsstörungen von Blase, Anus, Becken bis zu den Füßen wurde innerhalb von 9 Wochen 2x wöchentlich, 1x für 60 Minuten und 16x für je 30 Minuten behandelt.

Der Befund ergab eine Bewegungseinschränkung der Facettengelenke im Bereich HWS, BWS und LWS. Nach dem Schoberschen Zeichen wurden erstmals 13 cm gemessen. Nach der letzten Behandlung hatte sich der Wert auf 16 cm verändert. Der Finger-Boden-Abstand lag erstmals bei 35 cm und verringerte bis zur 18. Behandlung auf null.

Es waren Restriktionen im Unterbauchbereich durch Appendix-OP, Ovarien-OP`s und Leistenbruch-OP rechts festzustellen. In diesem Bereich war die Patientin deutlich schmerzempfindlich. Der Swingter Oddi sowie die Flexura duodeno jejunalis reagierte mit Druckschmerz.

Behandelt wurde die Wirbelsäule und das ISG rechts überwiegend mit mobilisierenden und HVLA - Techniken, was zu einer Bewegungserweiterung geführt hat. Die Restriktionen im Unterbauch wurden mit indirekten Techniken behandelt, der Swingter Oddi und Flexura duodeno jejunalis mit einer Zweifinger-Druck-Rotationstechnik. Dies führte zur Beseitigung des Druckschmerzes. Die Drucktoleranz im Bereich des Unterbauches wurde deutlich höher. Die Sensibilitätsstörungen im Bereich der Beine haben sich deutlich verringert, im Bereich Anus und Blase verschwanden sie völlig.

Aufgrund dieser Untersuchung ließ sich feststellen, dass die Mobilisation der Facettengelnke zum Rückgang der Sensibilitätsstörungen führte. Zukünftige Studien sollten diese Erkenntnis unterstützen.

7. Literaturverzeichnis

1. Prometheus – Schünke, Schulte, Schuhmacher - Kopf, Hals und Neuroanatomie von Thieme, 2. Auflage, Darstellung Seite 363 *(Seite 3, 1.2)*
2. Medis TV in Kooperation mit der **MO FILM**produktions GmbH *(Seite 4, 1.2)*
3. Statistisches Jahrbuch 2010, Hrsg. Stat. Bundesamt Wiesbaden *(Seite 5, 1.2)*
4. Alexander-Technik-Verband Deutschland e.V. www.alexander-technik.org *(Seite 6/7, 1.4.3)*
5. Elvira Bierbach, Naturheilpraxis heute, Urban und Fischer, 2.Auflage, S. 228, 230, 236, 239, 420, 249, 227, 251, 255, 256, 258, 262, 267. *(Seite 6/7, 1.4.1 – 1.4.16)*
6. Dr. Dr. Hartmut Hildebrand, Lehrbuch für Heilpraktiker, Nebenfächer, 2.Auflage 2003, S. 225 *(Seite 11, 2.3)*
7. Schober Zeichen - Georg Thieme Verlag, Duden – Medizinische Fachausdrücke, 1. Auflage, Seite 621 *(Seite 15, 3.)*
8. Ott-Zeichen – Springer Verlag, H. Fritsch, 5. Auflage, Seite 97 *(Seite 15, 3.)*
9. Neutral–Null–Methode www.dguv.de/formtexte/aerzte/F_6222/F622233771.pdf, Abb. 4 und 5 *(Seite 15. 3.)*
10. MediMouse www.dsjacademy.de/rueckencheck-mit-medimouse *(Seite 15, 3.)*
11. ErgoMouse www.zfp-whv.de/files/ergomouse.pdf *(Seite 15/16, 3.)*

8. Anhang

1. Anamnesebogen
2. Sensibilitätsdiagramm
3. Parietalbogen
4. Viszeralbogen
5. Cranialbogen
6. Laborbefund
7. Neurologischer Befund
8. Radiologischer Befund

Anamnesebogen

Name:_____ **Datum** 05.03.2010

Beruf: _____ Kaufm. Angestellte _____

Sehr geehrte Patientin, sehr geehrter Patient,
bitte füllen Sie den nachstehenden Fragebogen in Ruhe so vollständig als möglich aus. Dabei sind auch Angaben, die viele Jahre zurückliegen ggf. von Bedeutung. Bringen Sie diesen Bogen zur ersten Sitzung mit. Wenn Sie weitere Unterlagen zu Ihren Beschwerden haben (Röntgenbilder, Laborbefunde, andere Befunde etc.) bringen Sie diese ebenfalls mit. Außerdem wäre es schön, wenn Sie ein großes Handtuch mitbringen könnten.

Kurze Beschreibung der Beschwerden

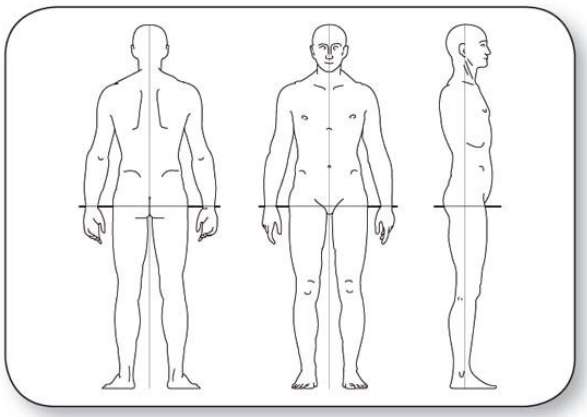

Taubheitsgefühl im Genitalbereich, Schmerz- bzw. Druckpunkte unter den Füßen, Sensibilitätsstörung in den Beinen-Strumpfbereich, An den Zehen und in den Zehenzwischenräumen sowie um beide Knie herum ist das Gefühl wie ein enges Gummiband, das alles abschnürt.

akut seit Ende Februar 2010 chronisch seit

Die Schmerzen strahlen aus nach :
Becken, Beine , Füße

Vermutlich ausgelöst durch:
Bandscheibenvorfall L5/S1

Wann treten die Beschwerden am stärksten auf?

morgens ☐ tagsüber ☐ abends ☐ nachts ☐ nach Belastung X in Ruhe ☐ permanent X

Sie verstärken sich durch (z.B. bestimmte Bewegungen / Haltungen etc.) :

Kälte, langes Gehen und Stehen

Sie verbessern sich durch (z.B. Wärme, bestimmte Positionen etc.):

Wärme, Beine hochlegen

Hatten Sie Unfälle oder schwerere Verletzungen, auch früher (Autounfälle, Stürze etc..):

1995 Skiunfall, Meniskusquetschung, e konservativ (physiotherapeutisch) behandelt

Hatten Sie Kinderkrankheiten?

1963 Windpocken
1966 Masern
1977 Röteln

Hatten Sie Operationen, auch früher?

1962 OP Leistenbruch
1968 OP Blinddarm
1978 Vollständige Entfernung Eierstock rechts wg. Geschulst
1981 1. Teilexzision Eierstock links wg. Geschwulst
1983 2. Teilexzision Eierstock links wg. Geschwulst
1985 vollständige Entfernung nach Bauchhöhlenschwangerschaft
1988 OP nach Bauchfellentzündung

Wo und was wurde bezüglich der jetzigen Beschwerden bisher untersucht:

Facharzt	ja	nein X
Röntgen/ CT / MRT	ja	nein X
Ultraschall	ja	nein X
Labor	ja X	nein

Wie wurde bisher therapiert? Physiotherapie / Krankengymnastik: ja nein X

Was genau?:

Wie ist Ihr Bewegungsgefühl? Haben/hatten Sie irgendwelche Einschränkungen?

kein langes Gehen und Stehen möglich ohne Schmerzen

Haben oder hatten Sie Beschwerden / Erkrankungen im Bereich

des Kopfes

nein X ja welche

des Schultergelenkes

ja X Bewegungseinschränkung re., Schmerzen

der Brustwirbelsäule

nein ja welche

der Hüftgelenke

nein X ja welche

der Füße nein ja X welche

Druckschmerzen unter den Füßen
Sensibilitätsstörungen

der Halswirbelsäule

nein ja X welche Verspannungen

des Ellenbogen / der Hand

nein X ja welche

der Lendenwirbelsäule

nein X ja welche

der Kniegelenke

nein X ja welche

Haben oder hatten Sie unten aufgeführte Beschwerden / oder Symptome

	Zur Zeit	früher	Ab und zu	Häufiger
Schwindel	☐	☐	☐	☐
Tinitus / Hörsturz	☐	☐	☐	☐
Kopfschmerzen	☐	☐	☐	☐
Migräne	☐	☐	☐	☐
Kiefergeräusche	☐	☐	☐	☐
Zahnbehandlungen	☐	☐	☐	☐
Augenerkrankungen	☐	☐	☐	☐
Schleudertrauma	☐	☐	☐	☐
Steifen Nacken	☐	☐	☐	☐
Blockierungen in der Brustwirbelsäule	☐	☐	☐	☐
Ausstrahlende Schmerzen ins Bein	X	☐	☐	☐
Rückenschmerz besonders in Ruhe	☐	☐	☐	☐
Hexenschuß	☐	☐	☐	☐
Bandscheibenvorfall	☐	X	☐	☐
Leistenschmerzen	☐	☐	☐	☐
Schmerzen am Hüftknochen	☐	☐	☐	☐
Sehr Kälteempfindlich	☐	☐	☐	☐
Sehr Wärmeempfindlich	☐	☐	☐	☐
Haarausfall	☐	☐	☐	☐
Trockene Haut	☐	☐	☐	☐
Oft müde	☐	☐	X	☐
Apathisch	☐	☐	☐	☐
Übergewicht	☐	☐	☐	☐
Häufig Atemwegsinfekte	☐	☐	☐	☐
Lungenentzündung / Rippenfellentzündung	☐	☐	☐	☐
Früher TBC gehabt	☐	☐	☐	☐
Atemgeräusche / Atembeschwerden	☐	☐	☐	☐
Raucher	☐	☐	☐	☐
Schluckbeschwerden	☐	☐	☐	☐
Schmerz hinter Brustbein	☐	☐	☐	☐
Sodbrennen	☐	☐	☐	☐
aufstoßen	☐	☐	☐	☐
auswürgen	☐	☐	☐	☐
Schmerz bei nüchternen Magen	☐	☐	☐	☐
Schmerz nach dem Essen	☐	☐	☐	☐

Haben oder hatten Sie unten aufgeführte Beschwerden / oder Symptome

Gelbsucht	☐	☐	☐	☐
Appetitlosigkeit	☐	☐	☐	☐
Juckreiz ganzer Körper	☐	☐	☐	☐
Druck / Völlegefühl rechter Oberbauch	☐	☐	☐	X
Verstopfung /Durchfall im Wechsel	☐	☐	☐	X
Koliken	☐	☐	X	☐
Fettunverträglichkeit	☐	☐	X	☐
Übelkeit	☐	☐	☐	☐
Schulterschmerzen rechts	☐	☐	☐	X
Rückenschmerzen rechts oben	☐	☐	☐	☐
Schmerz rechter Oberbauch	☐	X	☐	☐
Durchfall	☐	☐	☐	X
Verstopfung	☐	☐	X	☐
Blähungen / Luft im Bauch	☐	☐	☐	X
Darmblutungen	☐	☐	☐	☐
Milchzuckerintoleranz	X	X	☐	X
veränderter Urin	☐	☐	☐	☐
nächtliches Wasserlassen	☐	☐	X	☐
sehr oft Wasserlassen	☐	☐	☐	☐
Nicht Wasserlassen können	☐	☐	☐	☐
Blasen- oder Nierenbeckenentzündungen	☐	☐	☐	☐
Myom	☐	☐	☐	☐

Lageänderung Gebärmutter *Retroversion*

Kinder Anzahl *keine* **Geburten**: Normal Kaiserschnitt

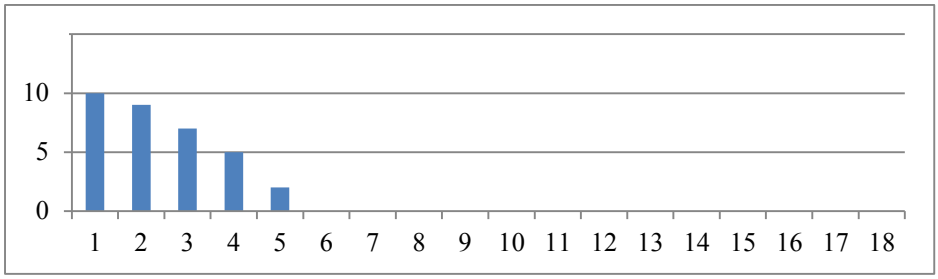

Änderung der Sensibilitätsstörung innerhalb von 18 Behandlungstagen 2x/Woche im Bereich der Blase und des Darmes

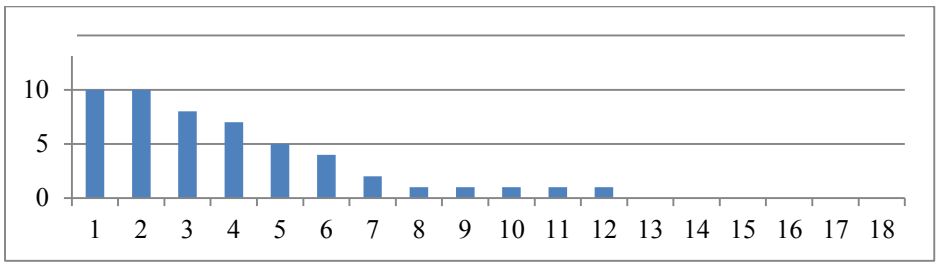

im Becken-und Hüftbereich

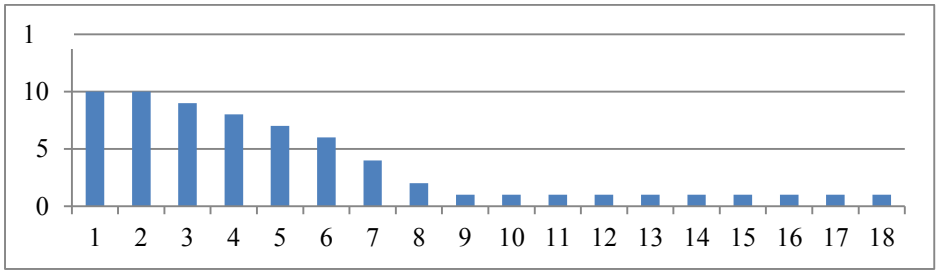

am rechten und linken Oberschenkel

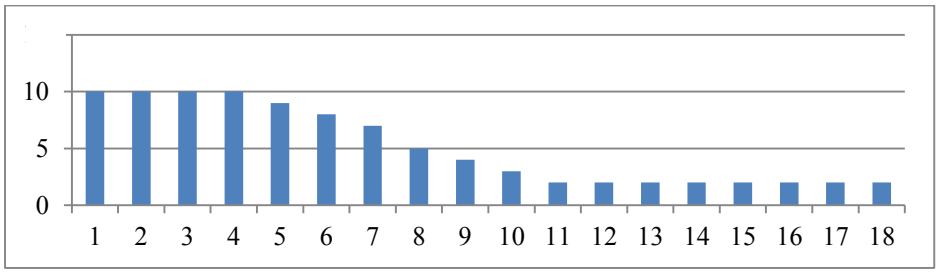

am rechten und linken Unterschenkel

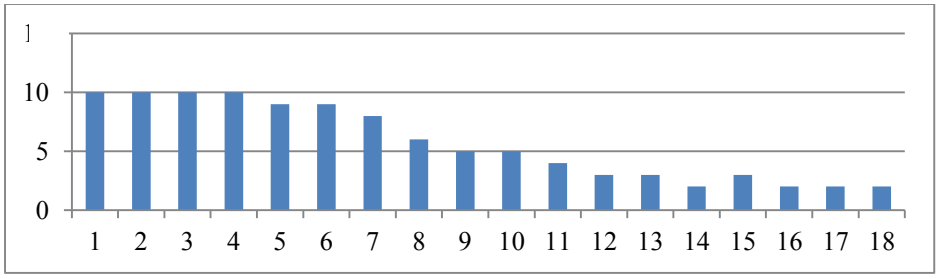

am rechten und linken Fuß

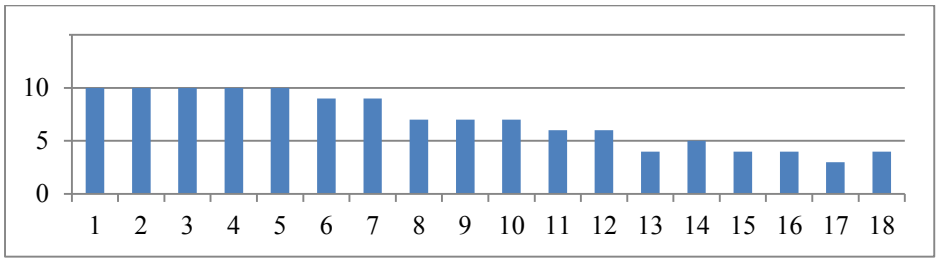

an der rechten und linken Fußsohle

Obenstroher Praxis für Physiotherapie - Osteopathie

Hartmut Büthe & Eike Peters – Plaggenkrugstraße 5a – 26316 Varel – Obenstrohe Tel. 0 44 51 – 95 71 00

Name…Patientin…….Geschlecht: m **w**

Alter..50....Datum……05.03.2010……..

Befundbogen Parietal

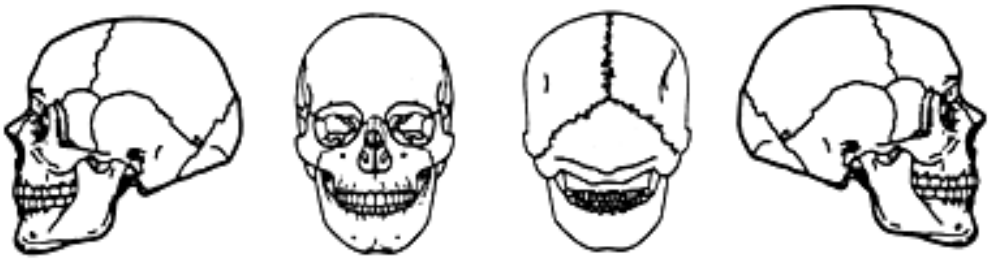

Sichtbefund

Vorfußbelastung

Standbein links

Crista iliaca rechts tiefer

Scapula rechts höher

Schuler links in Protraktion

Taillendreieck rechts kleiner

Kopf HWS steht in Rechtsrotation

Bewegung aktiv LWS / BWS

Flexion eingeschränkt

Latflex. li. + re. eingeschränkt

Rotation re. + li. Eingeschränkt

Bewegung aktiv HWS

Rotation li. Eingeschränkt

Seitneigung re. eingeschränkt

Vorlauftest links positiv – im Sitz

keine Veränderung

Hipdrop: linkes Bein gebeugt positiv,

rechtes Bein keine Veränderung

- = S1
- = L5
- = L4
- = L3

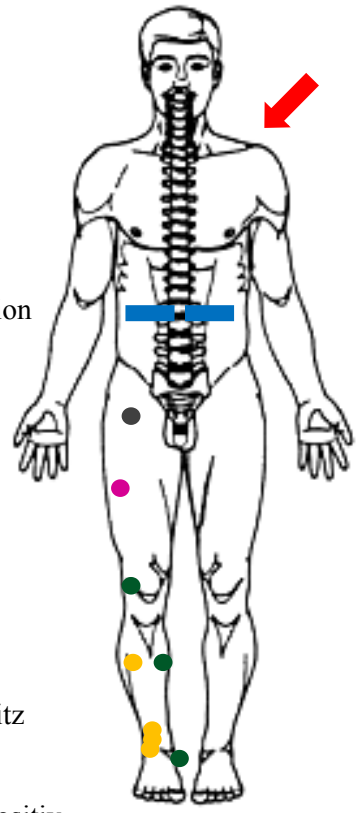

1.Quadrant
oben re.

HWS Rechtsrotation

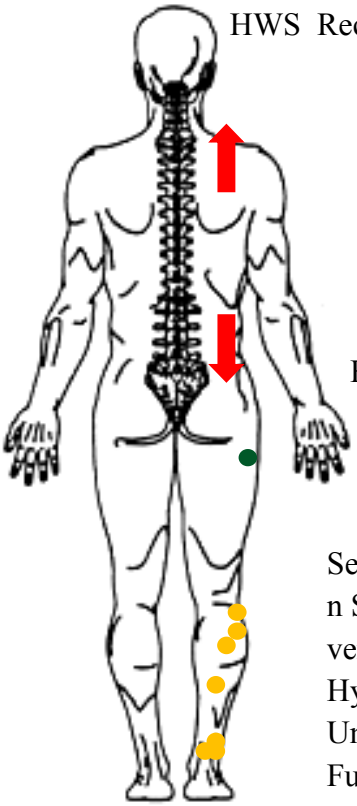

Becken Rechtsrotation

Sensibilitätsstörungen S1 – L4 (L3 ventral rechts)
Hyperästhesien Unterbauch re. + li., Fußsohle rechts

2.Quadrant
oben li.

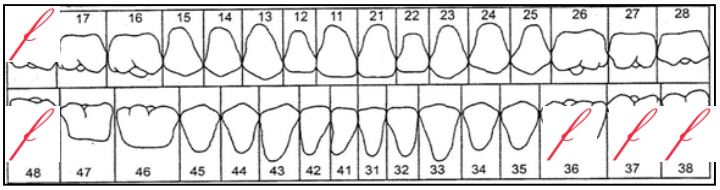

4.Quadrant
unten re.

3.Quadrant
unten li.

Unterschrift Therapeut

Obenstroher Praxis für Physiotherapie - Osteopathie

Hartmut Büthe & Eike Peters – Plaggenkrugstraße 5a – 26316 Varel – Obenstrohe Tel. 0 44 51 – 95 71 00

Name…Patientin…….Geschlecht: m **w**

Alter..50....Datum……05.03.2010……..

Befundbogen Viszeral

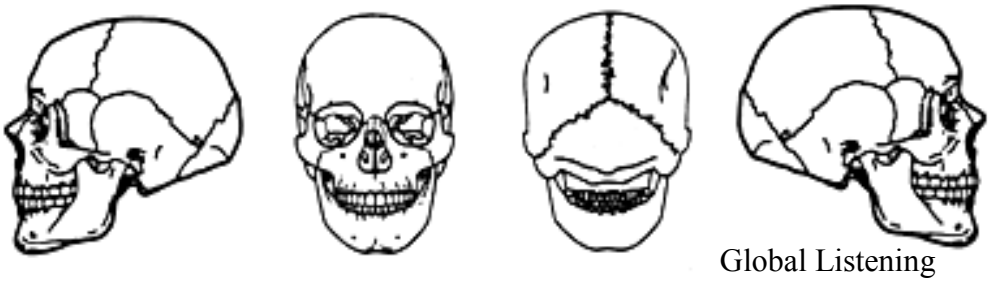

Global Listening

Bauchfell Restriktion

Zug caudal re. + li.

Narben

- Blinddarm
- Leistenbruch re.
- Eierstock re. + li.

Druckschmerz

- Swingter Oddi
- FDJ

Global Listening

- Posterior thoraco-lumbal li.

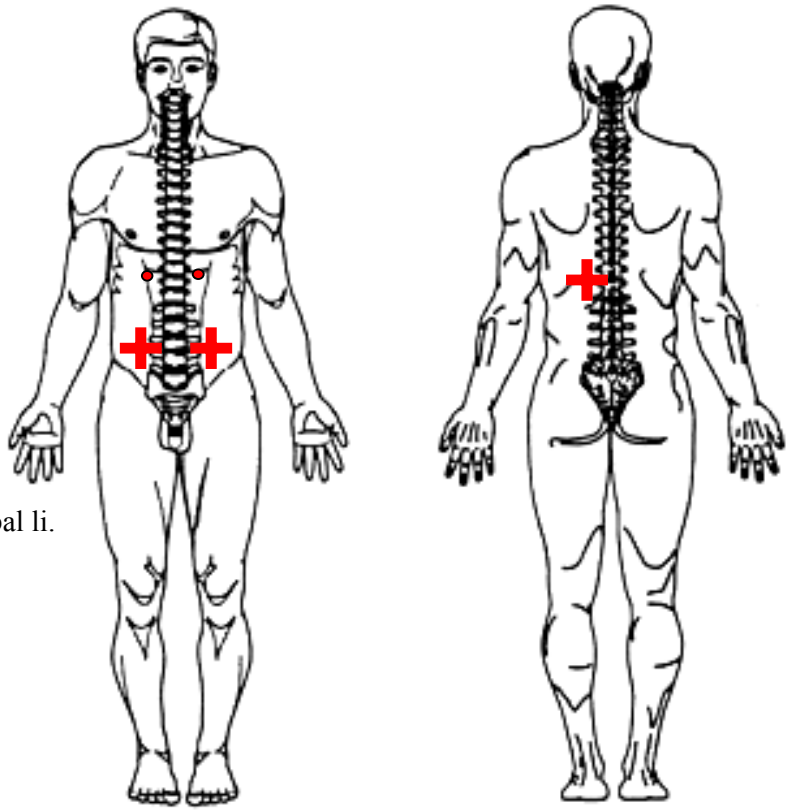

1.Quadrant oben re.

2.Quadrant oben li.

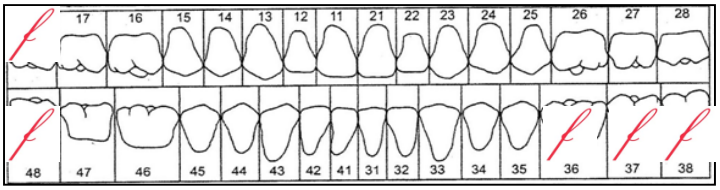

4.Quadrant unten re.

3.Quadrant unten li.

Unterschrift Therapeut

Obenstroher Praxis für Physiotherapie - Osteopathie

Hartmut Büthe & Eike Peters – Plaggenkrugstraße 5a – 26316 Varel – Obenstrohe Tel. 0 44 51 – 95 71 00

Name…Patientin…….Geschlecht: m **w**

Alter..50....Datum……05.03.2010……..

Befundbogen Cranial

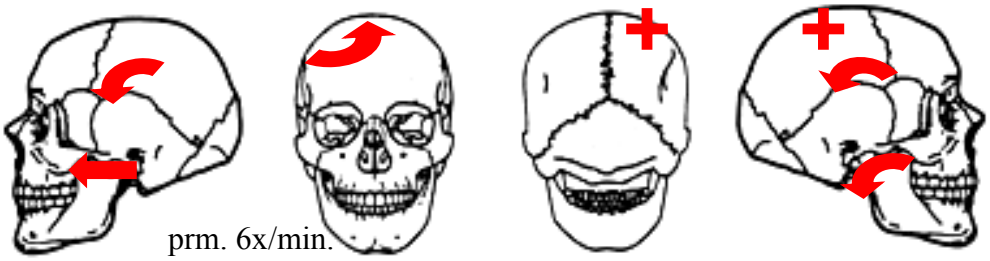

prm. 6x/min.

Diaphragma

Mandibulare zieht re.

Thoracalapatur zieht re.

Zwerchfell zieht re.

Beckenboden zieht re.

Craniale Strukturen

Os zygomaticum re. ventral

Os maxillar re. ventral

Os mandibulum re. caudal/dorsal

Os temporale li.ventral/caudal

Os temporal re. dorsal/cranial

Os frontale re. interossäre Spannung in Innenrotation

Os paritale re. in Extension

Os oxipitale zieht in Flexion

PMR im rechten Bein deutlich, links abgeschwächt

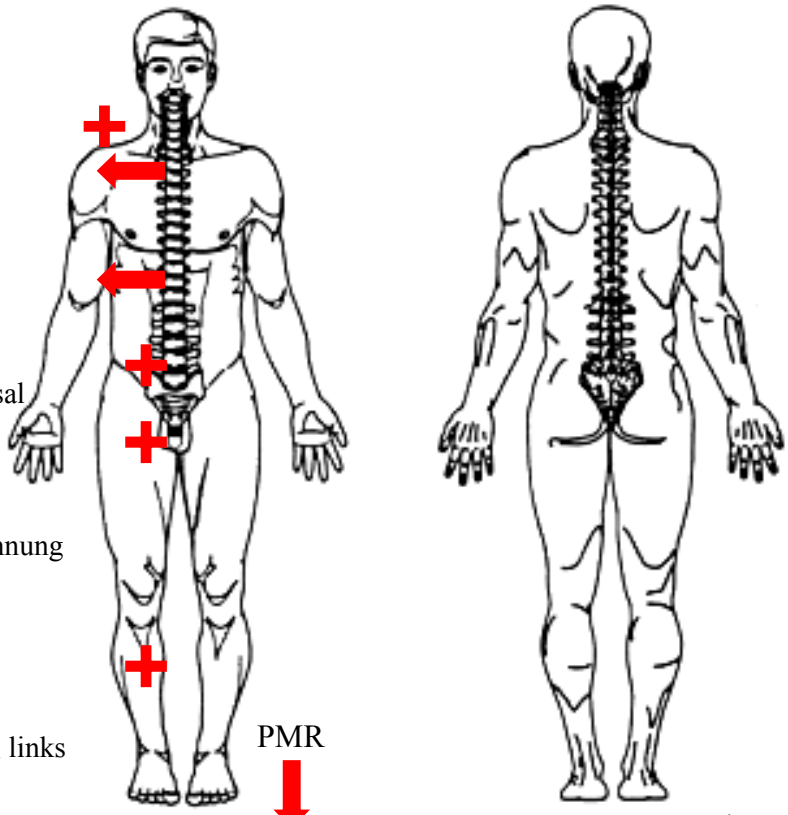

PMR

1.Quadrant oben re.

2.Quadrant oben li.

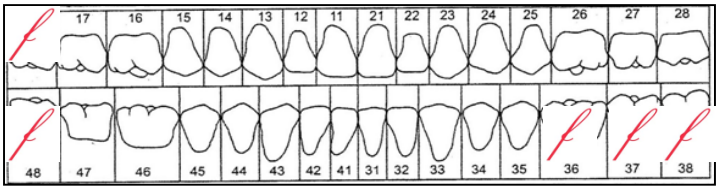

4.Quadrant unten re.

3.Quadrant unten li.

Unterschrift Therapeut

Labor - Befundbericht

22.2.10

Dr. med. W. Schumacher
Dr. med. L. Sommer
Dr. med. W. Brennemann
Fachärzte für Laboratoriumsmedizin

Dr.-Franz-Mertens-Straße 8
27580 Bremerhaven

Tel.: 0471/9829-0
Fax: 0471/9829-109

Akkreditiert durch Zentralstelle der Länder für Gesundheitsschutz bei Arzneimitteln und Medizinprodukten
ZLG-P-597.01.07

Dres. Schumacher/Sommer/Brennemann · Dr.-Franz-Mertens-Str. 8 · 27580 Bremerhaven

Frau
Dr. med. C. Heiser-Kügler
Praktische Ärztin
Moltkestraße 6
26316 Varel

Befundbericht

ENDBEFUND
Tel.: 04451-2464

Vielen Dank für Ihre Überweisung. Wir führten bei Ihrem Patienten folgende Untersuchungen durch:

[redacted]
*05.09.1959 W

Auftrag: 402631
Kasse : BKKKABR

Eingang : 22.02.10
Ausgang: 23.02.10
09:57 Uhr

Dr. Schumacher
Dr. Sommer
Dr. Brennemann
Dr.-Franz-Mertens-Str. 8
27580 Bremerhaven
Tel.: 0471 / 98290

GOT (ASAT)	Serum	18	< 35	U/l
GPT (ALAT)	Serum	13	< 35	U/l
gamma-GT	Serum	23	< 40	U/l
GFR		83 *	> 90	
			bei Normalgewichtigen	
			Einheit = ml/min*1,73m^2	
			(nach MDRD kalkuliert)	
Kreatinin	Serum	0.78	0.70-1.10	mg/dl
Glucose	Serum	86	65-100	mg/dl
HbA1c (IFCC)		42	20-42	mmol/mol
HbA1c	EDTA/Kap	6.0 *	4.3-5.8	%
Kleines Blutbild :				
Leukozyten	EDTA	6.7	4.4-11.3	/nl
Erythrozyten	EDTA	5.08	4.10-5.10	/pl
Hämoglobin	EDTA	15.2	12.3-15.3	g/dl
Hämatokrit	EDTA	45.5 *	36.0-45.0	%
MCH (HbE)	EDTA	29.9	28.0-33.0	pg
MCV	EDTA	89.6	80.0-96.0	fl
MCHC	EDTA	33.4	33.0-36.0	g/dl
Thrombozyten	EDTA	220	177-393	/nl
Blutsenkungsgeschwindigkeit		2	< 28	mm
Vitamin B12	Serum	342	191-663	pg/ml

==> 2

Dessen Befund können Sie durch die Perforation sitzgerechtlich auf DIN A5 verkleinern.

[redacted]
*05.09.1959 W

Auftrag: 402631
Kasse : BKKKABR

Eingang : 22.02.10
Ausgang: 23.02.10
09:57 Uhr

Dr. Schumacher
Dr. Sommer
Dr. Brennemann
Dr.-Franz-Mertens-Str.
27580 Bremerhaven
Tel.: 0471 / 98290

Folsäure	Serum	6.68	4.60-18.70	ng/ml
Gesamteiweiß	Serum	70	66-83	g/l
Elektrophorese-Befund :	Serum			

Abschwächung der alpha 2-Fraktion. Relevante Proteine dieser Fraktion sind Haptoglobin und alpha 2-Makroglobulin.

CRP (C-reaktives Protein quant.)	Serum	<3.8	< 5.0	mg/l
TSH	Serum	1.48	0.27-4.20	µU/ml

22.2.10

Labor Dres. Schumacher, Sommer & Brennemann
Fachärzte für Laboratoriumsmedizin
Dr. Franz-Mertens-Straße 8 27580 Bremerhaven
Telefon 0471/98290 Telefax 0471/9829109

[redacted]
Geburtsdatum: 05/09/1959

Untersuchung vom: **22/02/2010**
Position: **74**

Kapillar - Serumprotein - Elektrophorese

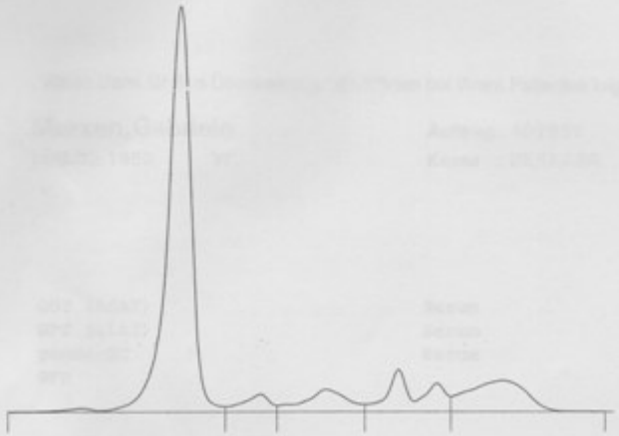

Fraktion	%	Referenz %	g/l	Referenzbereich g/l
Albumin	**67,4+**	55,8 - 66,1	**47,3**	40,2 - 47,6
Alpha 1	**3,3**	2,9 - 4,9	**2,3**	2,1 - 3,5
Alpha 2	**6,7-**	7,1 - 11,8	**4,7**	5,1 - 8,5
Beta	**10,0**	8,4 - 13,1	**7,0**	6,0 - 9,4
Gamma	**12,6**	11,1 - 18,8	**8,8**	8,0 - 13,5

Gesamteiweiß g/l: **70,2** A/G 2,07 Anwenderinitialien :ygo

Interpretation :

Kontrolliert von :_____ Datum :_____

erstellt mit capillarys sebia

Neurologischer Befund

16-MRZ-2010 13:43 VON: AN:7449 S:1/1

16.3.10

Dr. med. Christine Hahl
Fachärztin für Neurologie,
Psychiatrie u. Psychotherapie
Bleichenpfad 9
26316 Varel
Tel.: 04451-84015
Fax: 04451-861158

Dr. med. Chr. Hahl - Bleichenpfad 9 - 26316 Varel

Frau Dr. med. C. Heiser-Kügler
Praktische Ärztin
Moltkestr. 6

26316 Varel

Varel, 16.03.2010

Nachrichtlich:

Betr.: [redacted] **geb. am 05.09.1959,** [redacted] Dr. Halcl

Sehr geehrte Frau Kollegin Heiser-Kügler,

vielen Dank für die Überweisung Ihrer oben genannten Patientin, die sich hier am 15.03.10 vorstellte.

Diagnose **Bekannter BSV l5/S1**
Z. n. Caudasyndrom

Anamnese
Die Pat. stellt sich nach 11/2 Jahren erneut vor wg. persistierender in Intensität und Lokalisation wechselnder Taubheitsgefühle und Dysästhesien am re. Unterschenkel und re. Fuß. In Ergänzung der anamnestischen Angaben von 2008 berichtet die Pat., dass die Beschwerden initial mit einem Taubheitsgefühl im gesamten Beckenbereich im Sinne einer Reithosenanästhesie begonnen hätten, zeitgleich habe sie für die Dauer einer Wo. eine Blasenentleerungsstörung gehabt, dabei keine Schmerzen im Bereich des Unterbauches oder der Beine. Der Befund eines breitbasigen paramedian li. ausgeprägten BSV auf Höhe L5/S1 hatte die klinisch noch auffällige Hypästhesie der re. Fußsohle bei diskreter Großzehenheberschwäche re. nicht eindeutig zu klären vermocht.

Neurol. Befund
Kopf und Hirnnerven detailliert regelrecht, MER der Arme und Beine diskret rechtsbetont, PSR bds. wie bei Voruntersuchung gesteigert, keine Kraftminderung, Koordination unauffällig, diskrete Sensibilitätsstörung beider Fußsohlen, Pallhypästhesie 5/6 re. und 4/6 li. malleolär.

NLG des N. peronaeus motorisch bds. regelrecht.

NLG des N. suralis sensibel
Bds. Amplitudenminderung auf re. 3,0 und li. 2,5 µV, NG bds. regelrecht.

Beurteilung
Die Genese der persistierenden inkonsistenten Sensibilitätsstörungen bleibt weiterhin unklar. Die erweiterte Anamnese lässt den Schluss auf ein stattgehabtes Caudasyndrom mit Beeinträchtigung der Nervenwurzeln S3 - S5 zu, die bei rein sensibler Beschwerdesymptomatik weniger durch eine intraspinale Kompression als durch eine mögliche ZNS-entzündl. Erkrankung verursacht worden sein kann. Ich habe zur weiteren diagn. Abklärung ein **MRT des Kopfes** veranlasst.

Mit freundlichen kollegialen Grüßen

Dr. med. Chr. Hahl

Radiologischer Befund

12.04.10

Radiologie Jade-Weser
Varel-Nordenham-Brake
Kernspintomographie • Computertomographie • Mammographie • konventionelles Röntgen

Radiologie Jade-Weser, Bleichenpfad 9, 26316 Varel

Dr. med. Brigitte Redeker-Standke
Fachärztin für Radiologie

Dr. med. Michael Knoth
Facharzt für Orthopädie und Radiologie

Dr. med. Jörg Standke
Facharzt für Radiologie

Sabine Busche
Fachärztin für Radiologie

Frau
Dr. med. Cornelia Heiser-Kügler
Moltkestr. 6

26316 Varel

Nachrichtlich:Dr. med. Hahl, 26316 Varel

Patient: [redacted] **geb. am 05.09.1959**
Vorgang: 8461/10 MK FWMK/MC-o

Sehr geehrte Frau Kollegin Heiser-Kügler,

vielen Dank für die Überweisung Ihrer oben genannten Patientin.

Nativ MRT des Schädels vom 12.04.10

Indikation: Unklare nicht radikuläre Sensibilitätsstörungen lumbo-sacral. Entzündliche ZNS-Veränderung?

Methodik: T2w tirm dark fluid und Turbospinecho PD und T2w transversal. Diffusionswichtung epi transversal. Turbospinecho T2w sagittal. Spinecho T1w transversal.
Auf die KM-Applikation musste leider wegen Ablehnung seitens der Patientin zunächst verzichtet werden.

Befund:

Intracraniell kein Anhalt für Blutung, Tumor, umschriebene hirnischämische Läsionen oder eine Liquorzirkulationsstörung. Leichte Asymmetrie des Ventrikelsystems zugunsten rechts (Normvariante).

Insbesondere auch kein Hinweis für entzündliche ZNS-Veränderungen bei insbesondere unauffälliger Darstellung des Corpus callosum.
Miterfasste Pneumatisations-Systeme und Orbitae ohne Auffälligkeiten.

Beurteilung:

Altersentsprechend unauffälliger intracranieller Befund.

Eine Bilddokumentation der Untersuchung haben wir als CD ausgehändigt.

Mit freundlichen kollegialen Grüßen

Dr. med. Michael Knoth

Berufsausübungsgemeinschaft GbR
St. Johannes-Hospital
Bleichenpfad 9, 26316 Varel
Tel: 04451/ 95 60- 12 Fax: -14

Wesermarsch-Klinik
A.-Schweitzer-Str. 43, 26954 Nordenham
Tel: 04731/ 94 77- 29 Fax: -14

www.radiologie-jade-weser.de
St. Bernhard-Hospital
Claußenstr. 3, 26919 Brake
Tel: 04401/ 85 98 5- 0 Fax: -14